

()年()組()番 氏名() チーム名〔)

- ① 心臓の下部端 (いわゆるハートマークの尖がり部分) を確かめることで、心臓の上下を確認する。以下、「割」を利用して観察と確認を進める。各所に「割」による切断箇所があるので留意する。

<Step-1> 心臓の各部屋(左右の心室と心耳)を判定する。—心臓の構造はまず左右の判定から—

- ② 室中隔 (切断) と左心室・右心室の空間を確認する。

♪ 「割」で開いて心臓内部を見ると、下側にある空間が心室です。

そして、①で確認した「心臓の下部端」は左心室の外壁です。

以上をもとに、2つの心室 (右心室と左心室)、

そして、この2つの心室を分け隔てている厚い壁「室中隔」を確かめたら、

「右心室外壁 (切断)・右心室・室中隔 (切断)・左心室・室中隔 (切断)・左心室・右心室外壁」と

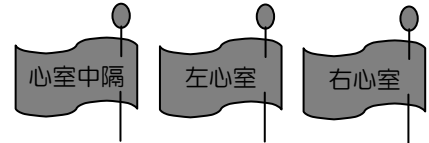互いに確認し合ひましょう。どの壁の切断面とどの壁の切断面がつながっていたのかを再現しましょう。

右心室壁と左心室壁の厚さを比較しましょう。

Question—

(1) 左右の各心室壁の厚さの違いは、血液循環のどのような機能と関係があるでしょうか。

(2) 左右の各心室の容積 (内部空間の大きさ) には違いがあるでしょうか。

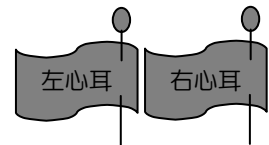


- ③左心耳と右心耳を確認する。

♪ 心臓を外側から見ると、左右各心室外壁の「上側」に心耳があります。

表面がでこぼこした、平べったい感じのものが心耳です。耳っぽいかな？

心耳の内側の空間が「心房」ととらえておいてください。



<Step-2> 心臓の内部の構造を判定する。—心臓内部で逆流を防ぐしくみ—

- ④左右の各房室弁に「旗を立てる」。

♪ 心臓の内側をみると、心房という空間は、心室という空間の上にあります。

心房の奥、行き止まりが先ほどの心耳の壁です。

この「左心房と左心室の境」にあるのが左房室弁、「右心房と右心室の境」にあるのが右房室弁です。

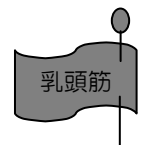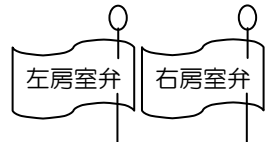房室弁とは、心房と心室の間にある弁という意味ですが、弁は硬いものではなく、柔らかく薄い「膜」です。

また、白っぽいスジ (腱) が多数ついています。このスジ (腱) は、

心室内壁にある突起状の筋肉につながっています。この突起状の筋肉が「乳頭筋」です。

Question—

(3) 弁の役割は何でしょうか。また、どのようにしてその役割を果たしているのでしょうか。



<Step-3> 心臓につながる血管 (動脈・静脈) を判定する。—心臓上部にある血管を内側からたどる—

- ⑤大動脈と肺動脈を確認する。(必ず心室の内壁をたどって確認しよう！)

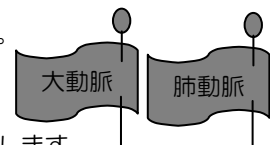
♪ 左心室からつながるのが大動脈 (=心臓から全身へ流れていく血液の通路) です。

右心室からつながるのが肺動脈 (=心臓から肺へ流れていく血液の通路) です。

外から見ただけでは、どちらの心室から出ているのかわかりません。

心室の内側の壁を上部の方へ探り、心房には行かずに、管になっている出口を探します。

どちらの動脈も、心臓との境には「弁」がありますので、同時に次の⑥の確認もしましょう。



- ⑥大動脈弁と肺動脈弁に「旗を立てる」。

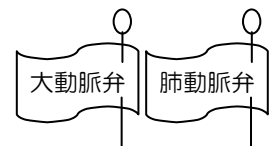
♪ 心臓と大動脈の境 (動脈側) にある、柔らかく薄い膜が、大動脈弁です。

心臓と肺動脈の境 (動脈側) にある、柔らかく薄い膜が、肺動脈弁です。

「割」は弁の性状を調べるためのものですので、「割」を上手く利用すると、弁の発見・旗立てができます。

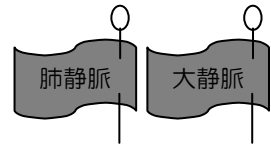
Question—

(4) 構造の面から、房室弁との共通点・相違点をあげましょう。



⑦大静脈と肺静脈を確認する。(必ず心房の内壁をたどって確認しよう！)

- ♪ 左心房につながるのが肺静脈(=肺から心臓に流れてくる血液の通路)です。右心房につながるのが大静脈(=全身から心臓に流れてくる血液の通路)です。心房の内側の壁を探り、心耳の行き止まりや心室には行かずに、管または穴(※注)になっている出口を探します。



※大静脈と肺静脈は、かなり切断される場合が多く、管の部分が残っていない=穴だけ残るときもある。

Question—

(5) 大動脈と大静脈は、どのように違うでしょうか。(ヒント；塩ビのホースと布のホース)

<Step-4> 血液の流れを確認する —血液を循環するポンプ「心臓」内の流れ—

⑧血液の流れに沿って、観察した心臓・血管内に赤と青の紐を通す。(カーテンフック棒利用)

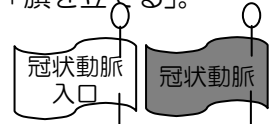- 赤い紐 (酸素の多い血液の流れ) 肺→心臓→全身
- 青い紐 (酸素の少ない血液の流れ) 全身→心臓→肺



<Step-5> 心臓にひろがる冠状動脈・冠状静脈を判定する。—心臓自身にも酸素と栄養分は必要だ—

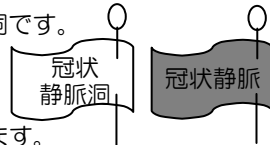
⑨冠状動脈入口(分岐口)から心臓表面を通る冠状動脈へのつながりを確認し、「旗を立てる」。

- ♪ 大動脈弁のすぐそば(心室側から見ると弁のすぐ先)に、小さな穴(冠状動脈の分岐口)が2つあります。その穴から「カーテンフック棒」を差し込んで、たどってみましょう。どちらか一方は、心臓の表面のすじ(透明な管)につながっています。このすじ(透明な管)が冠状動脈です。ちなみに表面に出ない方は、心臓の壁内部を通っている冠状動脈です。こちらもたどっておきましょう。



⑩冠状静脈洞から心臓表面を通る冠状静脈へのつながりを確認し、「旗を立てる」。

- ♪ 右心房内からみて大静脈の穴の下側にもうひとつの穴があります。これが冠状静脈洞です。冠状静脈洞と心室壁の表面のすじ(透明な管)はつながっています。このすじ(透明な管)が冠状静脈です。冠状静脈洞の穴(切断面)のすぐ近くの冠状静脈とつながりを確認することができます。ただし、冠状静脈洞と冠状静脈の境には「弁」があります。「カーテンフック棒」でたどる作業は、血液の流れに逆行していますので、この「弁」が邪魔をします。なので、冠状静脈洞から冠状静脈へ「カーテンフック棒」でたどり入る際には、この「弁」を押し上げるようにして入る必要があります。工夫してください♪



<Step-6> 大動脈の中を覗いてみると・・・ —大動脈を高圧で流れる血液はどのように分かれていくのか—

⑪長く伸びた「下行大動脈」の端から、はさみでまっすぐに切り開き、大動脈内部の様子を観察する。

- ♪ 切り開くのは、管に沿って付着しているものがない側です。心臓近くまで切らないように〔⑩との関係で〕。切り開くと多数の穴が確認できますので、その穴のどれかひとつに「カーテンフック棒」を入れてみましょう。

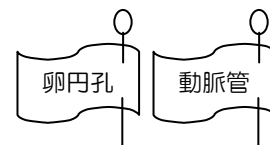
Question—

(6) ほぼ鉛直方向に高圧で下る動脈血。この血液を A.ほぼ水平方向に、B.適量だけ分配できる構造が、大動脈の枝分かれ部分にあります。このA・Bを可能にする構造とは、どのようなものでしょうか。

<Step-7> 胎児の頃の痕跡を探す・・・ —胎児の循環から、それらの場所を想定し、探索する—

⑫卵円孔の弁(癒合している薄い膜)に「旗を立てる」。

- ♪ 卵円孔は、左心房と右心房を隔てる壁にあった。まずその壁を探す。卵円孔は単なる穴ではなく弁がついていた。出生時にその弁が癒合して穴を塞いだ。心房の隔壁は筋肉質だが、卵円孔をふさいだ弁は薄い膜として残っている。



⑬動脈管の痕跡に「旗を立てる」。

- ♪ 動脈管は、肺動脈と大動脈のバイパスで、肺動脈と大動脈が接して立体交差しているところにあった。現在では両方の動脈も発達して大きくなり、動脈管はもうない。だけど、大動脈側にはそのつながっていた部分に痕跡が見られる。⑪で切開した大動脈をさらに心臓の側に向けて切開する。ただし、痕跡の側を切開すると、痕跡が壊れるので、切開する位置はよく考えましょう。